AUS DER UNIVERSITÄTS-AUGENKLINIK IN BASEL
DIREKTOR: PROF. DR. ALFRED VOGT

LANE MEDICAL LIBRARY
SAN FRANCISCO

UNTERSUCHUNGEN ÜBER DIE HÄUFIGKEIT DER LAMELLÄREN ZERKLÜFTUNG, IHRE LAGE UND VERLAUFSRICHTUNG IN DER VORDEREN UND HINTEREN LINSENRINDE AN 218 AUGEN SONST GESUNDER PERSONEN

(MIT EINER TEXTABBILDUNG)

INAUGURAL-DISSERTATION

ZUR

ERLANGUNG DER DOKTORWÜRDE

DER

HOHEN MEDIZINISCHEN FAKULTÄT

DER

UNIVERSITÄT BASEL

VORGELEGT

VON

HERMANN SCHILD
PRAKT. ARZT AUS BASEL

VERLAGSBUCHHANDLUNG JULIUS SPRINGER IN BERLIN. 1921

Von der Medizinischen Fakultät Basel
genehmigt auf Antrag von Professor Vogt

Untersuchungen über die Häufigkeit der lamellären Zerklüftung, ihre Lage und Verlaufsrichtung in der vorderen und hinteren Linsenrinde an 218 Augen sonst gesunder Personen.

Von

med. prakt. **Hermann Schild.**

(Aus der Universitäts-Augenklinik in Basel [Dir.: Prof. Dr. Alfred Vogt].)

Mit 1 Textabbildung.

Einleitung.

Die hier auf ihre Häufigkeit und Lage statistisch untersuchte Linsenveränderung ist zum erstenmal 1914 von Vogt[1]) beschrieben worden unter dem Namen „Faltenbildung oder an Falten erinnernde Gebilde des vorderen Linsenabschnittes". Seine damaligen Beobachtungen wurden mittels Hornhautmikroskop und Gullstrandschem Beleuchtungsbogen, noch nicht mittels Spaltlampe erhoben. Die letztere Methode erwies sich der ersteren als überlegen, und Vogt[2]) konnte im Jahre 1918 über eine Reihe von Ergebnissen berichten, welche die ersten Beobachtungen ergänzten und erweiterten, und aus welchen sich ergab, daß wir in der lamellären Zerklüftung eine bisher nicht bekannte, in der senilen Linse außerordentlich häufige und aus diesem Grunde für die Entstehung des senilen Rindenstars wichtige und charakteristische Veränderung zu erblicken haben.

Besonders bei ungenügender Beleuchtung erzeugt die Veränderung, die wir als lamelläre Zerklüftung bezeichnen, den lebhaften Eindruck eines in feine Fältchen gelegten zarten Häutchens, das gelegentlich einen gewissen Asbest- oder Seidenglanz erkennen läßt. Die faltenartigen Gebilde sind durchschnittlich etwa 20—40 μ breit, häufig auch wesentlich schmäler und verlaufen parallel (siehe Abb. 1, welche dem Atlas der Spaltlampenmikroskopie nach Vogt entnommen ist).

Genauere Beobachtung ergibt jedoch, daß die einzelnen faltenähnlichen Züge wiederholt ineinander übergehen und gleichsam verschmelzen, während eine eigentliche Durchflechtung oder Übereinanderlagerung*) nicht zu beobachten ist. Als ein Charakteristikum wurde ferner schon frühzeitig festgestellt[1, 2, 3]), daß beim Vorhandensein der

*) Dies bezieht sich natürlich nur auf die Elemente eines Systems. Wie es bei zwei Systemen ist, werden wir unten sehen.

Zerklüftungslinien sehr häufig eine in ungefähr gleicher Tiefe liegende periphere Rindenkatarakt besteht, und zwar hauptsächlich jene Form, welche von Vogt[3]) als keilförmige periphere Schichttrübung bezeichnet worden ist, und welche im Gegensatz zu andern senilen Starformen besonders die nasal-unteren Rindenpartien[8, 4, 5, 3]) vorn wie hinten bevorzugt. Nicht selten strahlen von dieser Katarakt aus Speichen oder Wasserspalten[3]), vornehmlich der mittleren und tieferen

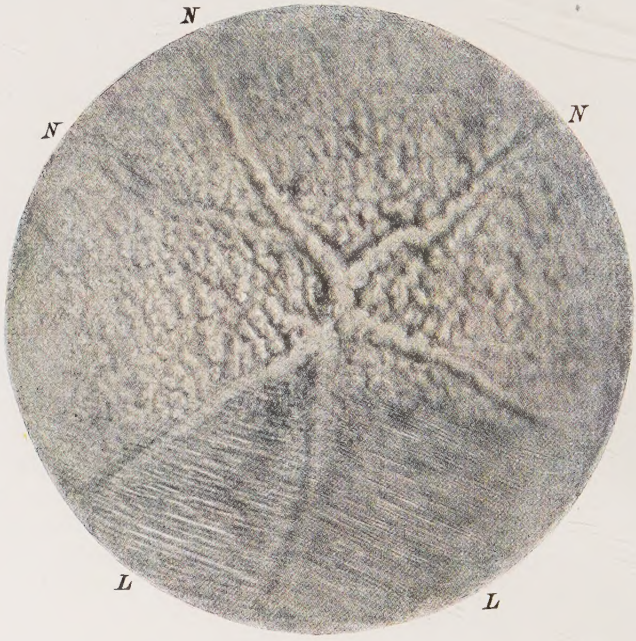

Abb. 1.

Rindenpartien, nach der Linsenachse hin aus. Damit in Zusammenhang steht wohl die häufigste Verlaufsrichtung der lamellären Zerklüftungslinien, sie verlaufen nämlich in der überwiegenden Zahl von Fällen von temporal-unten nach nasal-oben, wobei sie wieder mit besonderer Vorliebe sich auf die nasal-unteren Linsenpartien beschränken, jedoch im allgemeinen axialer liegen als die erwähnten Linsentrübungen. Überblicken wir die bisher von der Basler Klinik festgestellten Haupttypen der Verlaufsrichtung, so kann die letztere als die häufigste gelten. Etwas weniger häufig finden wir einen Typus, der in der Richtung der Fäden eines Kreuzspinnennetzes insofern verläuft, als die einzelnen Linien sich zwischen den Radiärnähten oder Speichen in ähnlicher Weise ausspannen wie die konzentrischen Fäden eines Spinnennetzes zwischen

den Radiärfäden. Drittens endlich findet sich ein Typus [vgl. Abb. 4[2]) und Abb. 15[1])], der mehr peripher vorzukommen scheint, und bei welchem die Zerklüftungslinien aus einer mehr konzentrischen Richtung in eine mehr radiäre abbiegen, so daß sie nicht wie bei den anderen Typen zum Faserverlauf mehr oder weniger senkrecht, sondern umgekehrt mehr oder weniger parallel verlaufen.

Was die Lage der Zerklüftungslinien betrifft, so war schon durch die ersten Beobachtungen festgestellt worden, daß sie fast ausschließlich der vorderen Rinde angehören. Spätere Untersuchungen lehrten (vgl. Atlas der Spaltlampenmikroskopie von A. Vogt, Text der Abb. 223), daß in ganz gleicher Weise die lamelläre Zerklüftung auch in der hinteren Rinde auftritt, und daß der Verlaufstypus auch dort ein ähnlicher ist.

Durch die an der Basler Klinik eingeführte maximale Verschmälerung des Nitrabogenlampenbüschels ist es heute möglich, eine beobachtete Partie der Zerklüftung in bezug auf ihre Tiefenlage genau zu lokalisieren. Und es ergeben diese Untersuchungen, daß die Zerklüftung meist in etwa die mittlere Rinde zu verlegen ist.

Dabei ist folgendes zu beachten. Die Beobachtungen an der Leichenlinse, welche von A. Vogt[1]) und E. Meier[6]) gemacht wurden, bestärkten die Vermutung, daß das geschilderte Bild durch ein Auseinanderweichen bzw. durch eine Auseinanderdrängung der die konzentrische Linsenschichtung bedingenden, zwiebelschalenartig übereinanderliegenden Lamellen zustande kommt. Bei der Leiche entnommenen Linsen war die Zerklüftung in typischer Form noch nachweisbar, und es ließ sich erkennen, daß die scheinbare Lage der Zerklüftung mit Änderung von Einfalls- und Beobachterwinkel ein wenig verändert werden konnte. Diese Möglichkeit erklärte sich Vogt[2]) (l. c., S. 37 u. S. 44) dadurch, daß bei der Wölbung der Lamellenflächen die Hauptausfallsrichtung des auf sie geworfenen Lichtes für verschiedene Stellen eine verschiedene sein mußte, so daß je nach der Beobachterrichtung verschiedene Teile der Lamellen deutlich erscheinen mußten. Die Vermutung konnte noch in zahlreichen Fällen von Zerklüftung beim Lebenden durch folgende Feststellung bestätigt werden: Wurde das Lichtbüschel so auf die Linse geworfen, daß der Winkel zwischen Einfallsrichtung und Ausbreitungsfläche der Lamellen ein spitzer war, wurde z. B. bei Sitz der Lamellen im nasalen Linsenabschnitt das Büschel von der temporalen Seite auf die Lamellen geworfen, so traten dieselben nur in undeutlichen, feinen Linien hervor. Umgekehrt erschien die lamelläre Zerklüftung außerordentlich kräftig und prägnant, wenn das Büschel die betreffende Linsenpartie bei gleicher Beobachterrichtung in ungefähr senkrechter Richtung traf.

Manche Erscheinungen der lamellären Zerklüftung sind trotz der zahlreichen, sozusagen täglich seit Jahren an der Basler Klinik gemach-

ten Beobachtungen auch heute noch nicht abgeklärt. So zeigt sich da, wo die Zerklüftung über Nähte wegzieht, häufig die Erscheinung, daß die Zerklüftungslinien nach der Naht einbiegen und mit dieser in Verbindung zu treten scheinen. Weiterhin ist schwer verständlich, wie die Linien über weite Strecken des Linsengebietes in vollkommen gerader Richtung ununterbrochen verlaufen können, ohne daß die Struktur der Linse, speziell die Nahtbildung, einen Einfluß auf die Richtung ausübt [vgl. Abb. 2 [2])].

In Abbildung 1 der vorliegenden Arbeit ist neben der Zerklüftung gleichzeitig das vordere Kernrelief*) dargestellt, eine Verwechslung der Linienbildung mit den letzteren dürfte wohl nicht möglich sein. Die Lage der Zerklüftungslinien im Bereich der Kernoberfläche gehört zu den Seltenheiten**).

Faßt man die lamelläre Zerklüftung in unserem Sinne als eine Erscheinung auf, bedingt durch ein Auseinanderweichen der Lamellen, so muß sie auch bei der Linsenmaceration nachweisbar sein. In der Tat konnte Vogt[1]) zusammen mit E. Meier[6]) an der herausgenommenen menschlichen Linse durch Maceration typische Zerklüftung hervorrufen [[6]) l. c. S. 27***) und S. 29. Ferner[1]) Fußnote l. c. S. 361].

Die lamelläre Zerklüftung wäre demnach mit großer Wahrscheinlichkeit durch abnorme Flüssigkeitsaufnahme der Linse zu erklären und der Wasserspaltenbildung an die Seite zu reihen [[1]) l. c. S. 357 und Fußnote S. 361; [2]) l. c. S. 46; [6]) l. c. S. 29; [3])]. Wie die Nähte auseinanderweichen oder, wie einzelne Beobachtungen es wahrscheinlich machen, mit einer gewissen Gewalt durch Hineindringen von Flüssigkeit ausgeweitet werden, so scheint sich diese Flüssigkeit auch zwischen die Lamellen drängen und die Kontinuität zwischen denselben aufheben zu können. Daß der Zusammenhang zwischen den Lamellen ein relativ lockerer ist, beweisen die Macerationsversuche.

In der Mitteilung von Vogt[1]) (l. c., S. 367, 368) und besonders in den Untersuchungen von E. Meier[6]) (l. c., S. 9, 12, 28) ist darauf hingewiesen worden, daß im Gegensatz zu der Auffassung Rabls[7]) (l. c., S. 24, 26, 64, 73) die Vorstellung vom Aufbau der Linse aus konzentrisch geschichteten Lamellen durchaus zu Recht besteht. Daß die Zerklüftung auch in der Richtung der Rablschen Lamellen stattfinden kann, machen jene oben erwähnten Beobachtungen wahrscheinlich, nach wel-

---

*) Über die Konfiguration des Kernreliefs siehe A. Vogt, Arch. f. Ophthalmol. **88**. 1914; U. Lüssi, Klin. Monatsbl. f. Augenheilk. 1917; A. Vogt und U. Lüssi, Arch. f. Ophthalmol. **100**. 1919.

**) Vogt[3]) beobachtete diese Lage in fortgeschrittenen Fällen von Katarakt (Form des Kreuzspinnennetzes).

***) „Es ist hier durch Maceration ein Bild entstanden, das mit dem von Vogt bei der senilen Linse im lebenden Auge beobachteten ganz identisch ist."

chen die Zerklüftungslinien einen der Faserrichtung entsprechenden radiären Verlauf nehmen[2]) (l. c., S. 45).

Es entspricht wohl nicht dem Zufall, daß wir bisher in keinem einzigen Falle eine subkapsuläre Lage der Zerklüftung feststellen konnten. Auch in den Bereich des Abspaltungsstreifens reicht sie nie.

Eigene Beobachtungen.

Bei der praktischen Bedeutung der hier geschilderten Gebilde haben wir uns die Aufgabe gestellt, ihre Häufigkeit, ihre Form und Lage bei einer größeren Zahl meist seniler, sonst gesunder Personen festzustellen.

A. Untersuchungsmaterial.

Unsere Untersuchungen wurden angestellt an 111 sonst gesunden Personen (68 Männer, 43 Frauen). Sie bilden zwei Hauptkategorien:

1. Insassen des Armenhauses in Liestal (77 Personen; 34 Männer, 43 Frauen). Durchschnittlich alles Leute mit den ausgesprochenen Symptomen des fortgeschrittenen Seniums. Sie lieferten naturgemäß die für unsere Statistik wertvollsten Befunde. Die lamelläre Zerklüftung konnte nur hier studiert werden.

2. Arbeitslose aus Basel, wie wir sie gerade auf der Straße zusammenfinden konnten (34 Personen, nur Männer). Meist junge kräftige Leute, daneben auch einige fortgeschrittenen Alters (nicht über 58 Jahre).

Was den Beruf anbelangt, so ergab sich die größte Mannigfaltigkeit (Landarbeiter, Handwerker, Fabrikarbeiter, Heimarbeiter bei den Männern; Heimarbeit und Haushaltung bei den Frauen).

B. Untersuchungsmethoden.

Die Untersuchungen über lamelläre Zerklüftung der Linse mußten im Prinzip bei möglichst weiter Pupille gemacht werden. Denn, wenn auch die lamelläre Zerklüftung häufig axial liegt, so hatte man doch auf die Trübungen im ganzen Gebiet der Linse, also auch in der Äquatorialgegend zu achten und besonders wieder auf die von dieser Gegend aus sich mit Vorliebe entwickelnde, keilförmige periphere Katarakt[3]), um evtl. einen gesetzmäßigen Zusammenhang zwischen den Erscheinungen: Kataraktbildung und lamelläre Zerklüftung zu finden*). Aus dem gleichen Grunde mußten Wasserspalten und Speichen in die Untersuchung einbezogen werden. Sie ergeben oft in den peripheren Teilen interessante Befunde von lamellärer Zerklüftung. Was wiederum eine möglichst weite Pupille erheischte.

Dieser Untersuchung bei maximal erweiterter Pupille stand im Wege, daß bei alten Leuten mit rigider Iris die Erweiterung oft nicht

*) Vogt[3]) fand die flächenhafte keilförmige periphere Katarakt „fast regelmäßig“ mit lamellärer Zerklüftung kombiniert.

maximal gelingt, und daß im Alter die Gefahr der Auslösung eines Glaukomanfalles größer ist. Es wurde deshalb bei jedem Individuum vorerst die Tension digital geprüft. Leute mit scheinbar erhöhter Tension wurden ausgeschieden, ebenso solche mit Hornhauttrübungen, welche die Beobachtung mit der Spaltlampe erschwerten (Leukoma adhaerens, Pterygium).

Die Leute wurden je in Gruppen von 15 bis 20 untersucht. Jedes Auge erhielt einen Tropfen Homatropin. Nach 30 Minuten war fast durchweg eine Erweiterung von 7—8 mm erzielt.

Bei der Betrachtung mit der Spaltlampe fiel für meine Arbeit der vordere Bulbusabschnitt weg. Ich mußte mich auf die Linse beschränken.

Zuerst wurde die vordere Rinde nach Trübungen und Wasserspalten abgesucht, deren Lokalisation und Tiefenlage bestimmt, dann das Kernrelief mit dem Büschel abgetastet (s. o.) und zuletzt eine eventuell vorhandene lamelläre Zerklüftung nach Lokalisation, Typus, Verhalten zu Wasserspalten und Linsentrübungen, und nach Tiefenausdehnung festgelegt. Diese letztere konnte mit schmaler Büschelfokussierung gewöhnlich leicht aus dem Abstand: Kernrelief — vorderer Abspaltungsstreifen bestimmt werden. Des weiteren wurde besondere Sorgfalt auf die Betrachtung der Peripherie der Zerklüftung gelegt, um evtl. hier den dritten Typus feststellen zu können. In gleicher Weise wurde auch die hintere Rinde abgesucht. Nach der Untersuchung erhielt jedes Auge einen Tropfen Eserin.

Epikrise.

Unsere Befunde ergaben, daß die lamelläre Zerklüftung eine häufige Altersveränderung der Linse darstellt. Vor dem 50. Lebensjahr konnte sie nicht gefunden werden. Zwischen dem 50. und 60. Jahr fanden wir sie in 7,14% der gleichaltrigen Untersuchten, zwischen dem 60. und 70. Jahr in 18,03%, zwischen dem 70. und 80. Jahr in 31,88%, und jenseits des 80. Jahres in 50,00% der Untersuchten. Bei der Gesamtheit der Untersuchten betrug die Häufigkeit der lamellären Zerklüftung 17,43%. Trotz der verhältnismäßig kleinen Zahl der Untersuchten können wir somit die Befunde Vogts durch unsere zahlenmäßigen Feststellungen bestätigen, daß die lamelläre Zerklüftung eine senile Linsenveränderung darstellt.

Berücksichtigen wir ferner, daß die lamelläre Zerklüftung jenseits des 50. Jahres in 23,17% aller Fälle auftritt, und daß unsere Veränderung fast regelmäßig von Linsentrübungen begleitet ist, besonders von der peripheren keilförmigen Trübung, so können wir als wahrscheinlich betrachten, daß der lamellären Zerklüftung enge Beziehungen zur Kataraktgenese zukommen.

Was die Häufigkeit beim männlichen und beim weiblichen Geschlecht betrifft, so zeigten sich gewisse Unterschiede. Während nämlich bei Männern die lamelläre Zerklüftung im Alter von 51—60 Jahren noch 0% beträgt, hat sie bei den Frauen schon 20% erreicht; im Alter von 61—70 Jahren steht sie bei Männern auf 7%, bei Frauen auf 26%. Die Zahlen nähern sich nun einander, und nach dem 80. Jahr ist die lamelläre Zerklüftung bei beiden Geschlechtern gleich häufig (50%). Sollte dieser Befund durch Statistiken mit größerem Material, als uns zur Verfügung stand, erhärtet werden, so dürfte man in ihm wohl ein Analogon sehen zu anderen Erscheinungen am Körper der Frau, die durch das beim Weibe raschere Herannahen des Seniums bedingt sind.

Die lamelläre Zerklüftung wurde meist doppelseitig beobachtet. Rechnen wir nur die Personen vom 51. Jahr an, so sind 26,19% befallen, darunter 27,27% einseitig*), 72,73% beidseitig. Diese einerseitigen Fälle lieferten insofern interessante, vielleicht für die Genese der lamellären Zerklüftung wichtige Befunde, als fast durchwegs das von lamellärer Zerklüftung freie Auge an der entsprechenden Stelle, wo die Zerklüftung am anderen Auge saß, Wasserspalten und Keiltrübungen aufwies. Wohl in ähnlichem Zusammenhang stehen die Befunde an vorderer und hinterer Rinde, indem nämlich auch hier bei positivem Befund vorn an der entsprechenden Stelle hinten Wasserspalten und Speichen sich fanden.

Die lamelläre Zerklüftung lag durchwegs in der hinteren Hälfte der vorderen Rinde, und zwar in 39,47% im hinteren Drittel, sonst Mitte Rinde. Sie bildete in 92,11% eine von der Kernoberfläche sehr gut abgegrenzte Diskontinuitätszone, in 7,89% war das Intervall gegen die Kernoberfläche nicht deutlich. In der Kernoberfläche selbst konnte unsere Erscheinung nie nachgewiesen werden (s. o.). Ein Fall ergab zwei Systeme**) übereinander von verschiedener Richtung, aber dem gleichen Typus. Hier fanden sich also zwei Diskontinuitätsflächen. Das Kernrelief war ebenfalls deutlich.

Der erste Typus fand sich in 57,89% der Fälle, der zweite Typus in 47,37%; es kamen also in 5,26% der Fälle beide Typen nebeneinander vor***). Dabei lagen die Systeme in der gleichen Diskontinuitätsfläche, die Fasern aber standen fast senkrecht aufeinander, d. h. die Systeme kreuzten sich. In keinem unserer untersuchten Fälle war der Verlauf der Zerklüftung in die Faserrichtung nachweisbar (dritter Typus).

---

*) Vgl. Vogt, der die lamelläre Zerklüftung zuerst fast nur einerseitig konstatierte[1]), später aber sie meist doppelseitig beobachtete.

**) Vgl. ähnliche Befunde Vogts[2]). Er konnte sogar 3 Systeme übereinander feststellen.

***) Man durfte also bei diesen Fällen an die von Vogt[2]) erwähnten Übergänge der 2 Typen denken.

Beim ersten Typus zeigten die Zerklüftungslinien eine Lage hauptsächlich im nasal-unteren Linsenabschnitt in 72,73% der Fälle, in 13,64% fanden sie sich im ganzen Pupillargebiet und im gleichen Prozentsatz temperal-unten. Der zweite Typus lokalisierte sich in 61,11% der Fälle nasal-unten, in 22,22% im ganzen Pupillargebiet, in 11,11% nasal-unten und temporal-unten, und in 5,56% nur temporal-unten. Der zweite Typus ist also weniger konstant an die Norm nasal-unten gebunden.

Die Verlaufsrichtung beim ersten Typus war durchwegs die gleiche, nämlich temporal-unten → nasal-oben, fast immer ziemlich steil, nur ein Fall ergab eine fast horizontale Lagerung des Systems. Beim zweiten Typus war naturgemäß keine einheitliche Richtung anzugeben, da die Richtung der Linien in dem Sinne mit der jeweiligen Richtung der Nähte resp. Wasserspalten verbunden ist, daß jene auf diesen quer stehen und sich an ihnen gewissermaßen festhaften.

Bei beiden Typen fand sich sehr oft (in 63,16% der Fälle) an entsprechender Stelle, d. h. meist nasal-unten, periphere keilförmige Trübung, so daß wir sagen können, daß diese Trübungsform in einer besonderen, noch unbekannten Beziehung zu den Zerklüftungslinien stehen muß.

Schon Hirschberg[8]) hatte nachgewiesen, daß Linsentrübungen bei beginnender Katarakt am häufigsten unten sich finden. Eine bevorzugte Lage nasal-unten wurde dann statistisch von Handmann[4]), Th. Barth[5]) und anderen festgestellt. Während jedoch die bisherigen Autoren eine Bevorzugung des nasal-unteren Linsenabschnittes sämtlichen Linsentrübungen zuerkannten, stellte Vogt[3]) fest, daß diese Bevorzugung anscheinend nur für die hier geschilderte keilförmige periphere Schichttrübung Gültigkeit hat. Für die Coronartrübung beispielsweise gilt keine derartige Regel.

Die Untersuchungen Handmanns[4]) lassen in bezug auf die Tiefenlokalisation zu wünschen übrig, indem sich mit dem verschmälerten Büschel der Spaltlampe leicht zeigen läßt, daß seine Annahme von einem subkapsulären Sitz der beginnenden Trübungen nicht zutrifft. Im Gegenteil läßt sich mit dem verschmälerten Spaltbüschel regelmäßig der Sitz der keilförmigen Schichttrübung in der mittleren oder tieferen Rinde nachweisen. Niemals sahen wir diese Trübung subkapsulär, ebensowenig wie wir niemals einen subkapsulären Sitz der lamellären Zerklüftung feststellen konnten.

Wasserspalten und Speichen kommen vor in 21,56% aller Fälle, lamelläre Zerklüftung in 17,43%. Gleichzeitig mit Wasserspalten- und Speichenbildung fand sich die lamelläre Zerklüftung in 65,79% der Fälle. Während wir in 48,94% solche Wasserspalten und Speichen ohne lamelläre Zerklüftung fanden. Es dürfte sich daher als wahrscheinlich

ergeben, daß Wasserspalten- und Speichenbildung und lamelläre Zerklüftung insofern miteinander in einem Zusammenhang stehen, als sie wahrscheinlich Folgen derselben Ursache, eines durch Flüssigkeitsaufnahme bedingten Macerationszerfalles der Linse darstellen.

Die aus einer Reihe von klinischen Symptomen zu fordernde Annahme, daß die senile Linse Flüssigkeit in sich aufnimmt, sich also ähnlich verhält wie eine tote, der Maceration ausgesetzte Linse — wenn auch diese Flüssigkeitsaufnahme in der lebenden Linse bedeutend langsamer stattfindet als in der toten — findet nicht nur durch die Befunde der Wasserspaltenbildung, sondern auch durch die der lamellären Zerklüftung eine Stütze. Diese letztere ist um so beachtenswerter, als durch unsere statistische Zusammenstellung gezeigt werden konnte, daß die lamelläre Zerklüftung eine außerordentlich häufige Alterserscheinung darstellt.

Auch unsere Untersuchungen haben dagegen jenes eingangs erwähnte eigentümliche Verhalten der Zerklüftungslinien nicht aufzuklären vermocht, welches darin besteht, daß in einzelnen Fällen die Lamellenzüge sich kontinuierlich in parallelem geraden Verlauf, ohne eine Unterbrechung durch die Nahtsysteme zu erleiden, durch die gesamte vordere Linsenrinde hinziehen.

Wenn es uns endlich nur in elf Fällen = 5,05% gelungen ist, auch in der hinteren Rinde lamelläre Zerklüftung zu finden, während wir sie in der vorderen in 17,43% fanden, so läßt sich diese Erscheinung vielleicht durch die größere Schwierigkeit der Beobachtung im Bereich des hinteren Linsenabschnittes erklären, wenn es auch von vornherein nicht ausgeschlossen ist, daß die Veränderung im hinteren Abschnitt seltener ist als im vorderen. Wo sich hintere Zerklüftung nachweisen ließ, war stets auch vordere vorhanden.

Tabelle I.

Häufigkeit der lamellären Zerklüftung nach Alter und nach Geschlecht.

Alter	Zahl der Untersuchten	Zahl der Augen	L. Z.	%	♂			♀		
					Zahl der Augen	L. Z.	%	Zahl der Augen	L. Z.	%
11—20	8	16	—	—	16	—	—	0	—	—
21—30	10	20	—	—	20	—	—	0	—	—
31—40	5	10	—	—	10	—	—	0	—	—
41—50	4	8	—	—	6	—	—	2	—	—
51—60	14	28	2	7,14	18	—	—	10	2	20,00
61—70	32	61	11	18,03	27	2	7,41	34	9	26,47
71—80	35	69	22	31,88	34	13	38,24	35	9	25,71
81—90	3	6	3	50,00	4	2	50,00	2	1	50,00
Total-	111	218	38	17,43						

Tabelle II.

Die lamelläre Zerklüftung in ihrer Form, in Richtung, Lokalisation, Tiefenlage und Tiefenausdehnung, und ihr Verhalten zu den Katarakt-formen der Linse und zu Wasserspalten und Speichen.

Erklärung: T. L. = Tiefenlage; T. A. = Tiefenausdehnung; Z. H. = Zerklüftung der hinteren Rinde; K. n. = Katarakta nuclearis; K. c. = Katarakta coronaria; Keiltr. = Keiltrübung; P. u. St. = Punkt-staubförmige Trübungen; Sch. K. = Schalenkatarakt; E. K. = Embryonalkatarakt; V. = vordere; H. = hintere; n. u. = nasal unten; t. = temporal; o. = oben; ax. = axial; h. Dr. = hinteres Drittel; M. R. = Mitte Rinde; D. = Diskontinuitätsfläche; i. g. P. = im ganzen Pupillargebiet; b. M. = bis Mitte.

					Lamelläre Zerklüftung										Linse, Kataraktform						Wasserspalten u. Speichen	
Nr.	A.	G.		P.-W.	1. Typ.	Lokalisat.	steil	flach	Richtung	2. Typ.	Lokalisat.	T. L.	T. A.	Z. H.	K. n.	K. c.	Keiltr.	P. u. St.	Sch. K.	E. K.	V. Rinde	H. Rinde
1.	78	♂	r	8	—	—	—	—	—	+	n. u.	h. Dr.	D.	—	—	—	n. u.	—	—	—	n. u.	—
2.			l	8	+	n. u.	+	—	t. u.-n. o.	—	—	M. R.	D.	+	+	—	—	—	—	—	t. o., n. u.	n. u.
3.	81	♂	r	4	—	—	—	—	—	+	i. g. P.	M. R.	D.	—	—	—	ax.	—	—	—	ax.	—
4.			l	4	—	—	—	—	—	+	i. g. P.	M. R.	D.	—	—	—	ax.	—	—	—	ax.	—
5.	71	♂	r	6,5	+	n. u.	+	—	t. u.-n. o.	—	—	M. R.	D.	—	—	—	—	+	—	+	t.o.,n.u.,ax.	t.o.,n.u.,ax.
6.			l	6,5	+	n. u.	+	—	t. u.-n. o.	—	—	M. R.	D.	—	—	+	—	—	—	+	t.o.,n.u.,ax.	t.o.,n.u.,ax.
7.	64	♂	r	7	+	n. u.	+	—	t. u.-n. o.	—	—	h. Dr.	D.	—	—	—	n. u.	+	—	—	—	—
8.			l	6	+	n. u. b. M.	+	—	t. u.-n. o.	—	—	h. Dr.	D.	+	—	—	n. u.	+	—	—	n. u., ax.	n. u., ax.
9.	69	♀	r	8	—	—	—	—	—	+	n. u.	h. Dr.	D.	—	—	—	t.u.,n.	—	—	—	n. u.	n. u.
10.			l	8	+	n. u.	+	—	t. u.-n. o.	+	n. u.	h. Dr.	D.	+	—	—	n. u.	—	—	—	—	—
11.	75	♀	r	9	—	—	—	—	—	+	i. g. P.	h. Dr.	D.	—	—	+	—	—	—	—	—	—
12.			l	8	—	—	—	—	—	+	i. g. P.	h. Dr.	D.	+	—	+	—	—	—	—	—	—
13.	66	♀	r	6,5	—	—	—	—	—	+	n. u.	h. Dr.	D.	—	—	+	n. u.	—	—	—	n. u.	ax.
14.			l	6	—	—	—	—	—	+	n. u.	M. R.	D.	—	—	—	n. u.	—	+	—	n. u.	—
15.	72	♂	r	8	+	n. u. b. M.	+	—	t. u.-n. o.	—	—	h. Dr.	D.	+	—	+	—	+	—	—	—	—
16.			l	8	+	i. g. P.	—	+	t. u.-n. o.	—	—	M. R.	D.	—	—	—	—	—	—	—	o. m.	—

17.	77	♀	r	9	+	t. u.	+	—	t. u.-n. o.	—	—	M. R.	D.	—	—	—	—	—	—	—	t. n. u.	t. n. u.
18.			l	9	+	t. u.	+	—	t. u.-n. o.	—	—	M. R.	D.	—	—	—	t. u.	—	—	—	t. n. u.	—
19.	68	♀	r	9	—	—	—	—	—	+	n. u.	M. R.	D.	—	—	—	n. u.	+	—	—	n. u.	n. u.
20.			l	9	—	—	—	—	—	+	n. u.	M. R.	D.	—	—	—	n. u.	—	—	—	n. u.	n. u.
21.	77	♀	r	8	+	n. u.	+	—	t. u.-n. o.	—	—	M. R.	—	—	—	—	n. u.	—	—	—	n. u.	—
22.			l	8	+	n. u. b. M.	+	—	t. u.-n. o.	—	—	M. R.	D.	+	—	+	n. u.	—	—	—	—	—
23.	86	♀	r	4	—	—	—	—	—	+	n. u.	M. R.	D.	—	+	—	—	+	+	—	t. o. u., n. u.	—
24.	73	♂	r	6	+	n. u.	+	—	t. u.-n. o.	—	—	h. Dr.	—	—	—	+	n. u.	+	—	—	—	—
25.	75	♂	l	8	—	—	—	—	—	+	n. u.	M. R.	D.	+	—	—	n. u.	—	—	—	—	—
26.	75	♂	r	8	—	—	—	—	—	+	t. u., n. u.	M. R.	D.	—	—	+	—	+	—	—	t. n. o. u.	t. n. o. u.
27.			l	8	—	—	—	—	—	+	t. u., n. u.	M. R.	D.	—	—	—	n. o.	—	—	—	t. n. o. u.	t. n. o. u.
28.	79	♂	l	6	+	n. u. b. M.	+	—	t. u.-n. o.	—	—	M. R.	D.	—	—	—	n. u.	+	—	—	t.	—
29.	74	♀	l	5	+	t. u.	+	—	t. u.-n. o.	—	—	M. R.	D.	—	—	+	t. u.	—	—	—	—	—
30.	63	♀	r	7	+	n. u.	+	—	t. u.-n. o.	+	t. u.	M. R.	D.	+	—	—	t., n. u.	—	—	—	—	—
31.			l	7	+	n. u.	+	—	t. u.-n. o.	—	—	M. R.	D.	+	—	—	n. u.	—	—	—	—	—
32.	68	♀	l	6	+	n. u.	+	—	t. u.-n. o.	—	—	M. R.	D.	—	—	—	n. u.	+	—	—	n. u.	—
33.	57	♀	r	8	+	n. u.	+	—	t. u.-n. o.	—	—	M. R.	D.	—	—	+	—	+	—	—	—	—
34.			l	8	+	n. u. b. M.	+	—	t. u.-n. o.	—	—	h. Dr.	—	—	—	+	—	+	—	—	—	—
35.	74	♀	r	5	+	i. g. P.	+	—	t. u.-n. o.	—	—	h. Dr.	D.	—	—	—	—	+	—	—	n. u., ax.	n. u., ax.
36.			l	6	+	i. g. P.	+	—	t. u.-n. o.	—	—	h. Dr.	D.	+	—	—	n. o. u.	+	—	—	n. o.	n. o.
37.	72	♂	r	4	—	—	—	—	—	+	n. u.	h. Dr.	D.	—	—	—	—	+	—	—	t. u., n. o. u.	—
38.			l	5,5	—	—	—	—	—	+	n. u.	h. Dr.	D.	+	—	—	n. u.	—	—	—	t. u., ax.	t. u.

Zusammenfassung.

Es ist in der vorliegenden Arbeit gezeigt worden:

1. Daß die lamelläre Zerklüftung eine typische Altersveränderung der Linse darstellt.

2. Daß sie am häufigsten in der Gesellschaft mit der keilförmigen peripheren Schichttrübung vorkommt.

3. Macht es das häufige gleichzeitige Vorkommen mit Wasserspalten- und Radiärspeichenbildung wahrscheinlich, daß die von Vogt und E. Meier gefundene, experimentell an der Leichenlinse durch Maceration erzeugte lamelläre Zerklüftung auch am lebenden Auge durch Wasseraufnahme in die Linse zustande kommt.

4. Die häufigste Richtung des Lamellensystems ist temporal-unten → nasal-oben; ähnlich häufig ist die Spinngewebeform; die häufigste Lage im nasal-unteren Linsenabschnitt.

5. In 5,05% konnte auch eine hintere lamelläre Zerklüftung nachgewiesen werden. Die vordere fand sich in 17,43%.

6. Die lamelläre Zerklüftung ist in 72,73% beidseitig gefunden worden, in 27,27% einseitig.

Es drängt mich, meinem hochverehrten Lehrer, Herrn Prof. Dr. Alfred Vogt, Direktor der Universitäts-Augenklinik in Basel, auch an dieser Stelle meinen herzlichsten Dank auszusprechen für die große Anregung und Hilfe, die er mir bei der vorliegenden Arbeit zuteil werden ließ. Ferner bin ich seinem ersten Assistenten, Herrn Dr. U. Lüssi, zu bestem Danke verpflichtet, der mich in zuvorkommender Weise in die Spaltlampentechnik einführte. Herrn Prof. Dr. L. Gelpke, Chefarzt des Kantonsspitals Liestal, danke ich für die Erlaubnis, Insassen des Armenhauses Liestal untersuchen zu dürfen.

Literaturverzeichnis.

[1]) Vogt, A., Klinischer und anatomischer Beitrag zur Kenntnis der Cataracta senilis, insbesondere zur Frage des subkapsulären Beginnes derselben. Arch. f. Ophthalmol. **88**. 1914. — [2]) Vogt, A., Faltenartige Bildungen in der senilen Linse, wahrscheinlich als Ausdruck lamellärer Zerklüftung. Klin. Monatsbl. f. Augenheilk. **60**. 1918. — [3]) Vogt, A., Neuere Ergebnisse der Altersstarforschung. Schweiz. med. Wochenschr. **50**, Nr. 36. 1920. — [4]) Handmann, Über den Beginn des Altersstares in der unteren Linsenhälfte. Klin. Monatsbl. f. Augenheilk. **47** (II). 1909. — [5]) Barth, Th., Untersuchungen über Häufigkeit und Lokalisation von beginnenden Linsentrübungen bei 302 über 60 Jahre alten Personen. Zeitschr. f. Augenheilk. **32**. — [6]) Meier, E., Experimentelle Untersuchungen über den Macerationszerfall der menschlichen und der tierischen Linse. Inaug.-Diss. Basel 1918. — [7]) Rabl, C., Über den Bau und die Entwicklung der Linse. 1900. — [8]) Hirschberg, J., Einführung in die Augenheilkunde. Leipzig. 1901. 2. Hälfte, 1. Abt.